НАЦІОНАЛЬНА АКАДЕМІЯ АГРАРНИХ НАУК УКРАЇНИ
ІНСТИТУТ ВЕТЕРИНАРНОЇ МЕДИЦИНИ

МЕТОДИЧНІ РЕКОМЕНДАЦІЇ

ЩОДО ПАТОЛОГОАНАТОМІЧНОГО РОЗТИНУ ТРУПІВ КРОЛІВ ТА ВІДБОРУ МАТЕРІАЛУ ДЛЯ ПАТОГІСТОЛОГІЧНОГО ДОСЛІДЖЕННЯ

Київ – 2024

УДК 636.09:636.92:616-091.1/.7:616-092.4(072)
DOI: 10.31073/vet_biotech.meth2025.05

Методичні рекомендації розглянуто Методичною комісією ІВМ НААН (протокол № 1 від 28.05.2024 р.) та затверджено Вченою радою ІВМ НААН (протокол № 6 від 30.05.2024 р.).

Укладачі: **Меженський А. А.**, аспірант;
Меженська Н. А., кандидат ветеринарних наук;
Криця Я. П., кандидат ветеринарних наук;
Меженський А. О., доктор ветеринарних наук;
Ничик С. А., доктор ветеринарних наук.

Рецензенти: **Ложкіна О. В.,** кандидат ветеринарних наук, старший науковий співробітник, завідувачка науково-дослідного патоморфологічного відділу Державного науково-дослідного інституту з лабораторної діагностики та ветеринарно-санітарної експертизи;
Тарасов О. А., кандидат ветеринарних наук, старший науковий співробітник, завідувач лабораторії зоонозних інфекцій та оцінки ризиків Інституту ветеринарної медицини Національної академії аграрних наук України.

Методичні рекомендації щодо патологоанатомічного розтину трупів кролів та відбору матеріалу для патогістологічного дослідження / А. А. Меженський, Н. А. Меженська, Я. П. Криця, А. О. Меженський, С. А. Ничик. Київ: ІВМ НААН, 2024. 31 с. DOI: https://doi.org/10.31073/vet_biotech.meth2025.05

У методичних рекомендаціях представлені дані щодо особливостей організації та проведення патологоанатомічного розтину трупів кролів з метою встановлення можливих причин їх загибелі, відбору патологічного матеріалу для патогістологічного дослідження та встановлення заключного (остаточного) діагнозу.

Методичні рекомендації призначені для лікарів ветеринарної медицини кролівничих господарств, приватних ветеринарних лікарень (клінік), установ (підприємств) Державної служби України з питань безпечності харчових продуктів та захисту споживачів, науковців, слухачів факультетів післядипломного навчання, викладачів та студентів закладів вищої освіти, наукових установ, які здійснюють підготовку здобувачів вищої освіти зі спеціальності Н6 (211) Ветеринарна медицина.

©ІВМ НААН, 2024

ЗМІСТ

Вступ……..... 4
1. Матеріали та інструменти…….…… 4
2. Техніка розтину трупів кролів..…….……... 5
2.1. Зовнішнє обстеження …..……..... 8
2.2. Внутрішнє обстеження……. 10
2.3. Розтин черевної порожнини……. 12
2.4. Розтин грудної порожнини……... 14
2.5. Вилучення (евісцерація) та дослідження органів грудної порожнини……. 15
2.5.1. Легені…… 17
2.5.2. Серце…… 17
2.6. Вилучення (евісцерація) та дослідження органів черевної порожнини……. 20
2.6.1. Печінка та жовчний міхур…….. 20
2.6.2. Селезінка……... 21
2.6.3. Шлунок і кишечник……. 21
2.6.4. Сечовидільна система та надниркові залози……. 24
2.6.5. Статевий апарат……... 26
2.7. Розтин черепної порожнини, огляд головного мозку та очного яблука…….. 26
2.8. Відкриття та дослідження хребетного каналу, кісток, суглобів і кісткового мозку……. 27
2.8.1. Спинномозковий канал……... 27
2.8.2. Суглоби та кістковий мозок…… 27
3. Відбір матеріалу для патогістологічного дослідження…….. 27
4. Документування патологоанатомічного розтину…… 27
5. Заключення……. 28
Список використаних джерел……... 29

ВСТУП

Розтин трупу – це дослідження, яке проводиться після загибелі тварини для встановлення причини та обставин її загибелі. Для продуктивних тварин це має велике значення, оскільки дозволяє, окрім діагностики захворювання, розробити терапевтичні та профілактичні схеми для запобігання захворюваності та смертності на фермі [1, 11, 15, 20].

Розтин слід проводити якомога швидше після смерті тварини. Посмертні зміни можуть ускладнити ідентифікацію уражень у різних органах і системах та утруднювати постановку діагнозу. При неможливості негайного розтину трупа тварину слід помістити в холодильник, а не заморожувати. Гниття також унеможливлює проведення додаткових досліджень – гістологічних та мікробіологічних [7]. Таким чином, при хворобах, що супроводжуються високим рівнем захворюваності та смертності, слід провести евтаназію хворої тварини, що дозволить своєчасно провести патологоанатомічний розтин та ідентифікувати відповідну нозологічну одиницю [11, 17, 20].

Усі процедури пов’язані з маніпуляціями з трупами тварин, незалежно від того, чи виконуються вони безпосередньо на фермі чи у відповідному приміщенні, мають відповідати основним правилам безпеки для оператора, навколишнього середовища та інших тварин. Розтин трупа слід проводити в такий час і в такому місці, де відсутній рух сторонніх осіб, щоб звести до мінімуму можливість зараження [10, 13]. В умовах кролівничого господарства розтин слід проводити в ізольованому приміщенні, стіни та підлогу якого легко мити та дезінфікувати, з доступом до проточної води та каналізації, на робочому столі з нержавіючої сталі [9, 17].

Практика ветеринарної медицини, включаючи розтин, вимагає усвідомлення ризику. Хоча «нульовий ризик» неможливий у процедурах з біологічними системами, знання ризиків, притаманних цьому обстеженню, може зменшити їх до прийнятного мінімуму. До них відносяться різання оператором, вплив парів формальдегіду та вплив зоонозних агентів [9, 12].

Далі наведено описання техніки розтину трупів кроликів, з наголосом на їхніх анатомічних особливостях, а також короткий опис найбільш поширених уражень, що виявляють під час патологоанатомічного дослідження.

1. МАТЕРІАЛИ ТА ІНСТРУМЕНТИ

Для розтину трупів кролів необхідні латексні або гумові рукавички, ножі сталеві для розтину трупів, скальпель № 4 з лезом, щипці патологоанатомічні, секційні ножиці, кишкові (ентеротомічні гудзикуваті) ножиці, лінійка та ваги. Крім того, дві пари одноразових рукавичок і захисну маску слід використовувати щоразу, коли є підозра на зооноз [9, 14, 19]. Оператор повинен носити одноразовий костюм, який закриває все тіло, включаючи руки.

Для відбору та фіксації матеріалу для гістологічних досліджень необхідні 10,0 % формаліновий нейтральний буфер, скляні або пластикові пляшки з

широким горлом різного розміру та кришками, що забезпечують герметичне закупорювання, а також засоби маркування пляшок (упаковок) [9, 19].

Матеріал для мікробіологічного (бактеріологічного, вірусологічного та молекулярно-генетичного) дослідження слід відбирати за допомогою стерильних інструментів, помістити в стерильні чашки Петрі та/або одноразові поліетиленові контейнери та якомога швидше транспортувати до мікробіологічної лабораторії [13, 15]. Якщо під час розтину виявляють паразитів, для паразитологічного дослідження, крім ємностей для збору фекалій, потрібен 70,0 % етиловий спирт для їх фіксації паразитів [15, 19].

2. ТЕХНІКА РОЗТИНУ ТРУПІВ КРОЛІВ

Розтин трупів виконують за однією (стандартною) обраною методикою та у певній визначеній послідовності (системності) для якісного огляду усіх органів та постановки правильного діагнозу. До початку розтину вивчають та аналізують усю наявну інформацію та дані про смерть тварини. Вони повинні включати дату смерті та коротку, об’єктивну і стислу історію хвороби, яка включає попередні симптоми, захворюваність та смертність, пов’язані з хворобою, загальну кількість тварин на фермі, характеристики ферми, схеми вакцинації та дегельмінтизації, та іншу інформацію, потенційно важливу для діагностики. Супровідний документ до трупу повинен містити інформацію щодо клінічної підозри та необхідних додаткових лабораторних досліджень. У випадку евтаназії зазначають використаний метод [1, 9, 15].

Досвід практичної роботи свідчить, що для встановлення правильного діагнозу треба проводити патологоанатомічний розтин від трьох до п’яти трупів кролів, що загинули приблизно в один час (рис. 1).

Рис. 1. **Формування групи з трупів кролів для патологоанатомічного розтину**

Ми пропонуємо наступну **послідовність розтину трупів кролів:**

Ідентифікація тварини (стать, вік, порода, технологічна група);

Зовнішній огляд трупа;

Розрізання шкіри на передніх і задніх кінцівках;

Серединний (медіанний) розріз шкіри та відділення її від бічних поверхонь кінцівок та тулуба;

Розріз для відкриття черевної порожнини;

Розріз для відкриття грудної порожнини;

Евісцерація та огляд кожного з органів грудної порожнини та шиї;

Евісцерація та огляд органів черевної порожнини;

Розтин черепної порожнини та огляд головного мозку і очей;

Розтин та огляд хребетного каналу, спинного мозку, трубчатих кісток, кісткового мозку та суглобів;

Відбір (збір) зразків тканин та органів для додаткових досліджень.

Таким чином, після ідентифікації тварини проводять зовнішній і внутрішній огляд трупа за запропонованою схемою. За необхідності проводять додаткове, більш ретельне, обстеження певних органів і систем та закінчують розтин підготовкою протоколу з описом встановлених макроскопічних змін (уражень), завершуючи його передбачуваним нозологічним діагнозом [17]. Приклад опису змін (уражень), виявлених під час зовнішнього огляду трупів кролів, наведено на рис. 2.

Рис. 2. **Зміни (ураження) виявлені при зовнішньому огляді трупів кролів:** 1 – носова кровотеча (за вірусної геморагічної хвороби); 2 – гнійний кон'юнктивіт (за міксоматозу); 3 – періанальна ділянка забруднена рідкими зеленуватими фекаліями (за ентериту); 4 – гнійний риніт; 5 – ураження вушної раковини (за міксоматозу); 6 – порушення зубного прикусу

Приклади опису змін (уражень), виявлених під час внутрішнього огляду трупів кролів, представлено на рис. 3.1 і 3.2.

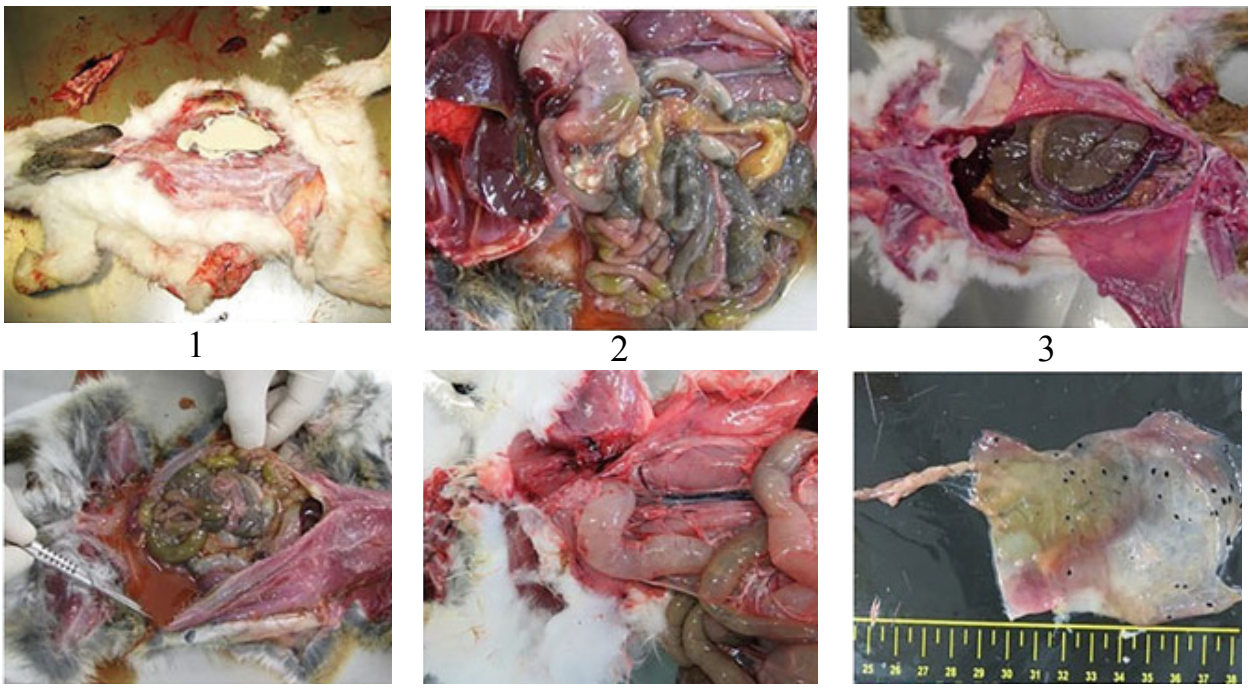

1 2 3

4 5 6

Рис. 3.1. **Зміни (ураження) виявлені при внутрішньому огляді трупів кролів:** 1 – підшкірний абсцес (за пастерельозу); 2 – наявність паразитарних пухирців у черевній порожнині (за цистицеркозу); 3 – неспецифічний геморагічний коліт; 4 – некротичний перитоніт; 5 – ентерит (за мукоїдної ентеропатії); 6 – множинні виразки шлунка

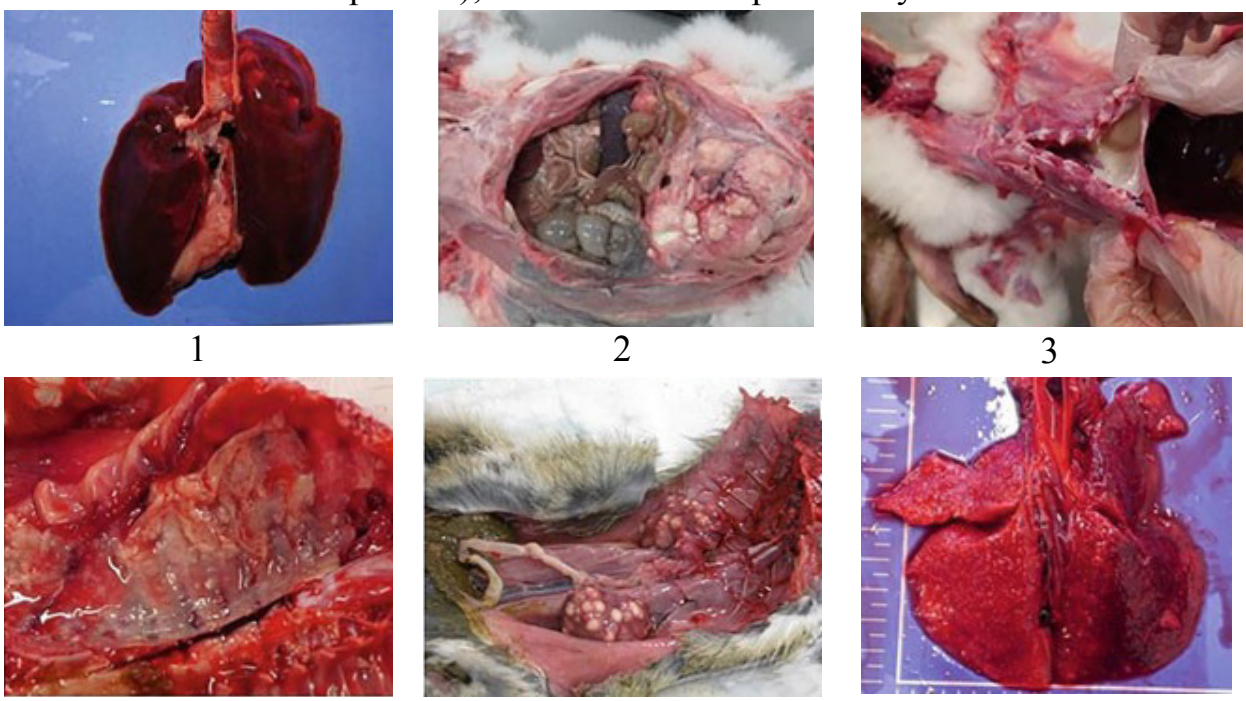

1 2 3

4 5 6

Рис. 3.2. **Зміни (ураження) виявлені при внутрішньому огляді трупів кролів:** 1 – дифузні крововиливи у легенях; 2 – мультифокальні легеневі абсцеси (гнійна пневмонія); 3 – одиночний легеневий абсцес; 4 – фібринозний плеврит; 5 – емболічно-гнійний нефрит та абсцеси нирок; 6 – множинні мікроабсцеси у легенях (емболічна пневмонія)

2.1. Зовнішнє обстеження. Загальний стан тіла кроля оцінюють з урахуванням породних, статевих і вікових особливостей, а також враховують вагу тварини. Оцінка габітусу включає візуальний огляд і пальпацію тварини. Зміни форми тіла (конформації) можуть бути пов'язані зі здуттям живота внаслідок розширення (дилатації) шлунково-кишкового тракту, пов'язаної з кормом або накопиченням газів, випотом або пізнім терміном вагітності [16]. Зовнішні поверхні та структури, а саме шкіру та волосся, кігті, очі, вушну раковину, ротову порожнину, зовнішні статеві органи та промежину, необхідно оцінити візуально (рис. 4-7). Для оцінки стану скелета та суглобів проводять пальпацію, відзначаючи будь-які зміни в їх структурі або рухливості.

Рис. 4. Огляд слизової оболонки ока

Рис. 5. Огляд внутрішньої поверхні вушної раковини

Рис. 6. Огляд статевого члена та слизової оболонки статевого члена

Рис. 7. Огляд періанальної ділянки та анального отвору

В разі виявлення набряків визначають їх розмір, консистенцію та характер прилягання до оточуючих тканин (наявність або відсутність вираженої межі або капсули). Своєчасне виявлення абсцесів дозволить більш якісно провести розтин та не порушити асептичність при відборі матеріалу для подальшого мікробіологічного дослідження (виділення етіологічного агенту) [10, 19, 20]. Необхідно виявити та зафіксувати такі трупні зміни, як задублення та/або хроматичні (трупні) плями. Крім того, слід описати наявні татуювання, шрами, рани, вади розвитку кісток, виділення з анатомічних отворів тощо [9].

При огляді шкіри, крім оцінки її еластичності, слід шукати облисіння (алопеції), ерозії або виразки, бляшки, зміни кольору або товщини, ектопара-

зитів. Виявлення хутра забрудненого калом у періанальній ділянці може свідчити про наявність діареї та можливого ентериту [10]. У зовнішніх природних порожнинах (носові порожнини, губи та слизова оболонка ротової порожнини, слизова оболонка очей, зовнішнє вухо, задній прохід, вульва та препуцій) необхідно дослідити вміст та різні зміни симетрії, кольору, вологи, ерозії, ексудати, виділення, вузлики і наявність сторонніх тіл. Враховуючи важливість носового дихання у кролів, слід досліджувати та оцінювати будь-які зміни в ділянці носа та носової порожнини [8, 16].

Огляд ротової порожнини також повинен включати оцінку стану зубів (рис. 8). Оскільки у кролів постійно ростуть різці (вони є елодонтами), неправильний прикус зубів або дієта з низьким вмістом клітковини може призвести до надмірного їх росту, пов'язаного з проблемами жування, пошкодженням м'яких тканин і зменшенням споживання корму. З іншого боку, вроджені зміни зубів, хоча й відносно часті, не викликають проблем, якщо вони не пов'язані з неправильним прикусом [8, 16].

Слизову оболонку і папілярне тіло на язику слід розрізати поперечно, щоб оцінити м'яз.

Рис. 8. Огляд порожнини рота та зубів

2.2. Внутрішнє обстеження. Після завершення зовнішнього огляду труп кроля необхідно покласти на спину та зробити розрізи у правій і лівій пахвових ділянках (рис. 9). Після першого розрізу його слід продовжити (розширити) зсередини назовні, щоб у подальшому мінімізувати контакт ріжучої кромки ножа з волоссям.

Грудні м'язи та плечове сплетення розрізають щоб відвести (розкласти) передні кінцівки в різні сторони, при цьому досліджуючи різні анатомічні структури цієї ділянки, включаючи лімфатичні вузли (рис. 9 і 10) [17].

Рис. 9. Розріз шкіри у лівій пахвовій ділянці та початок відокремлення лівої грудної кінцівки від тулуба

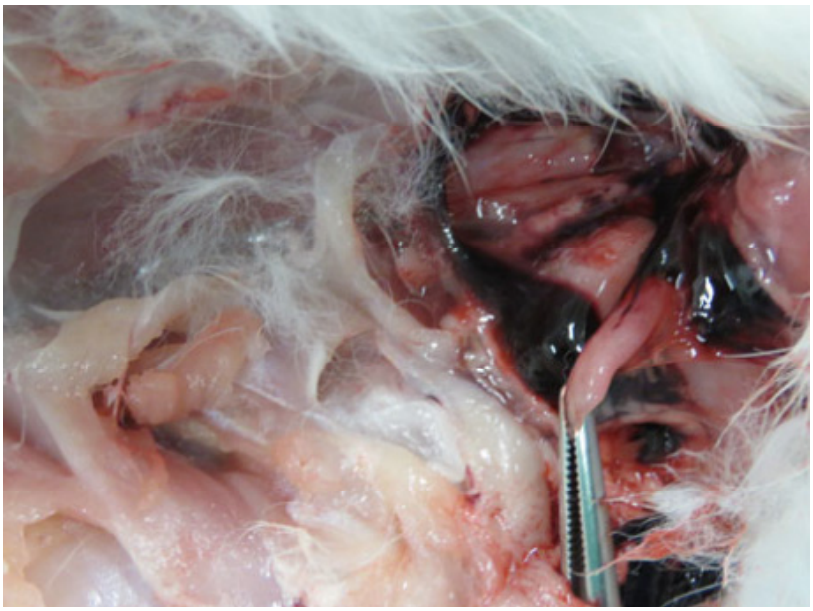

Рис. 10. Огляд передлопаткового лімфатичного вузла

Потім задні кінцівки виділяються (розсікаються) на рівні тазостегнового суглоба та оцінюються поверхні кісток, а також кількість, колір і прозорість синовіальної рідини [2]. У дрібних кролів маси тіла часто недостатньо для стабілізації тіла під час розтину. У цих випадках тварину слід покласти на дошку (краще пробкову або пінопластову) або інший матеріал, а кінцівки прикріпити до цієї дошки голками або шпильками щоб зафіксувати тіло у необхідному, зручному для дослідника положенні [12].

Далі виконується серединний розріз шкіри, починаючи від симфізу нижньої щелепи; він продовжується вниз по шиї, грудній клітці та животу і

закінчується на лобку. Шкіру відділяють від грудної та черевної стінки та розводять в різні боки (рис. 11).

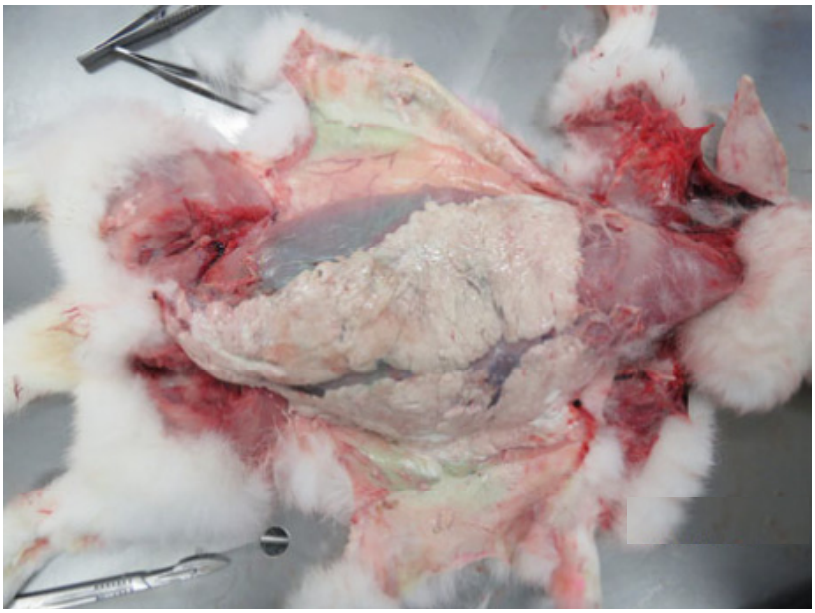

Рис. 11. Серединний розріз шкіри та її відділення від шиї, грудної та черевної стінки; огляд молочної залози

На цьому етапі слід оглянути підшкірну клітковину, молочну залозу, слинні та щитовидну залози, лімфатичні вузли, пеніс і препуцій [17]. Лімфатичні вузли оцінюють за розміром і поверхнею зрізу (шляхом поздовжнього розрізу), де досліджуються зміни кольору та консистенції [23]. У підшкірній клітковині в цій ділянці легко помітити посмертні зміни, такі як зеленувато-чорні плями або трупну емфізему [9].

Молочну залозу необхідно оцінити за об’ємом, формою, консистенцією та поверхнею зрізу, а також вміст при розрізі. Молочна залоза займає більшу частину підшкірної частини живота та черевної частини грудної клітини годуючих самок [16].

У самців розріз шкіри повинен оточувати пеніс; в цей момент досліджуються сім’яники. Їх видаляють після розрізання мошонки та загальної пихвової оболонки. Потім їх слід розрізати по центральній осі і перевірити товщину шарів, об’єм, консистенцію та колір. Сім’яники у кролів опускаються в мошонку приблизно у віці 12 тижнів, але пахові канали залишаються відкритими, тому вони можуть втягуватися в черевну порожнину. Слід враховувати, що сім’яники у кролів можуть піддаватися сезонній інволюції, яка може супроводжуватися їх втягненням до черевної порожнини (абдомінальна ретракція), при цьому розмір сім’яників зменшується до половини нормального їх розміру [9].

2.3. Розтин черевної порожнини. Біля грудини необхідно зробити невеликий розріз, щоб відкрити черевну порожнину. Далі його слід продовжити по середній лінії до ділянки промежини (рис. 9). Після цього черевну стінку слід зігнути назовні вздовж реберного краю [13].

Рис. 9. Розтин черевної порожнини

Далі оцінюють вміст черевної порожнини, звертаючи увагу на наявність, кількість і характер рідини, ексудату та спайок між очеревиною та органами [15]. Органи черевної порожнини слід спочатку оцінити на місці (не рухаючи їх) та зафіксувати анатомічні зміни. Відкладення жиру також слід оцінити для загальної оцінки годівлі тварини [15].

Потім слід оцінити увігнутість діафрагми. Зазвичай вона увігнута з боку живота до серця, а порушення увігнутості може свідчити про пневмоторакс, гідроторакс або піоторакс. Перфорація (прокол) діафрагми (рис. 10), у нормальній ситуації, повинна супроводжуватися шипінням, що свідчить про надходженню повітря до грудної порожнини [22].

Рис. 10. Перфорація діафрагми скальпелем

2.4. Розтин грудної порожнини. Грудну порожнину слід розтинати після черевної порожнини шляхом розтину реберно-хрящових з'єднань від першого до останнього ребра та відокремлення грудини (рис. 11). Потім робиться розріз між м'язами першого та другого ребер, діафрагма зачищається в місцях її прикріплення, а грудна клітка розкривається (розсувається) шляхом надавлювання на кожну половину грудної клітки [9].

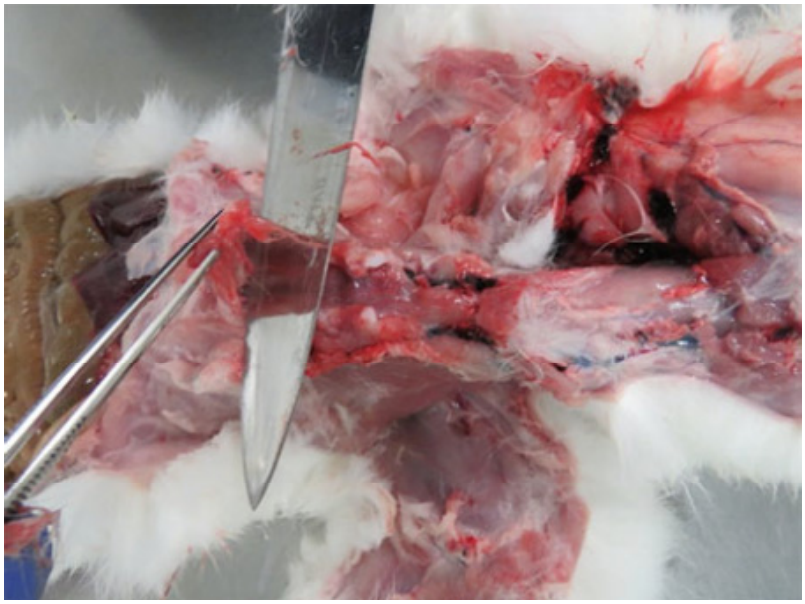

Рис. 11. Розріз та відокремлення грудини

Обстеження грудної порожнини (рис. 12) повинно включати дослідження її вмісту, топографії органів та оцінку парієтальної та вісцеральної плеври [9].

Рис. 12. Зовнішній вигляд органів грудної та черевної порожнин

Вміст грудної порожнини може бути рідким або газоподібним. Рідкий вміст може бути обумовлений наявністю ексудату або транссудату

(гідроторакс), крові (гемоторакс) або лімфи (хілоторакс). Ексудат може бути серозним, серозно-фібринозним, фібринозним або гнійним. Слід зазначити, що газоподібний вміст (пневмоторакс) складно оцінити при розтині [13].

Візуальна оцінка анатомічного положення органів має бути ретельною та фокусуватися на реєстрації змін положення та інші аномалії легень, серця, стравоходу, плеври та середостіння. Плевру слід оцінити на наявність змін кольору (наявність крововиливу або відкладення речовини), помутніння, потовщення та спайок як у вісцеральній, так і в парієтальній листках [12, 13]. Далі, виконуючи розріз в ділянці верхівки серця, розкривають перикард та досліджують його вміст (рис. 13). Оглядають парієтальну та вісцеральну поверхні перикарда. Нормальним є наявність невеликої кількості безбарвної рідини всередині навколосерцевої сумки. Вміст перикарда може бути рідким (гідроперикард або гемоперикард), гнійним або фібринозним [21].

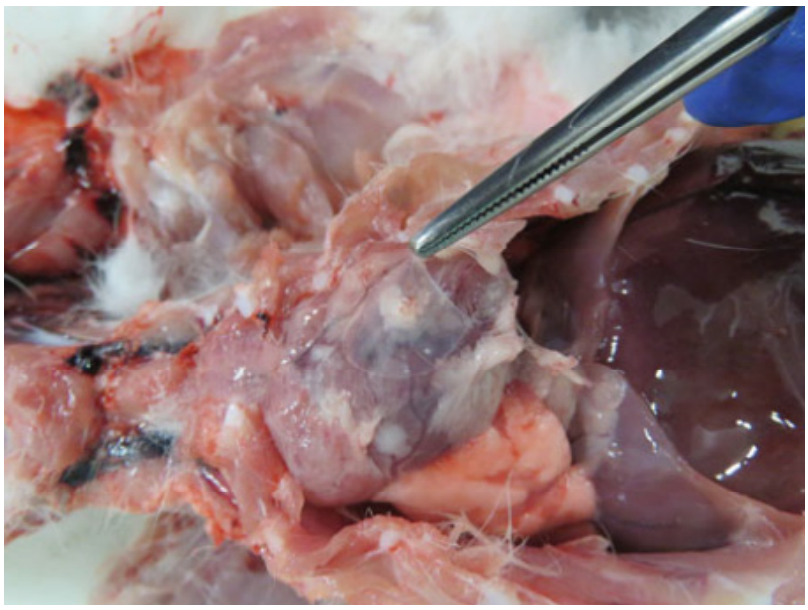

Рис. 13. Розтин та огляд навколосерцевої сумки

2.5. Вилучення (евісцерація) та дослідження органів грудної порожнини. Вилучення органів грудної порожнини виконується блоком, починаючи з язика. Для цього розрізають м’які тканини з медіальної сторони тіла нижньої щелепи з обох сторін, продовжуючи розрізи в каудальному напрямку (рис. 14).

Далі розрізають фасції та глоткову мускулатуру донизу і назад та витягують язик. М’яке піднебіння та хрящі під’язикової кістки розрізають, спайки (з’єднання) з рештою структур роз’єднують і весь блок тканин і органів видаляють шляхом задньої тракції (підтягування) до входу в грудну клітку, де додатково розрізають діафрагмально-перикардіальні зв’язки. Стравохід і великі судини (аорта і порожниста вена) відрізають поблизу діафрагмального отвору, що дозволяє видалити разом глотку, гортань, трахею, стравохід, легені та серце (рис. 15).

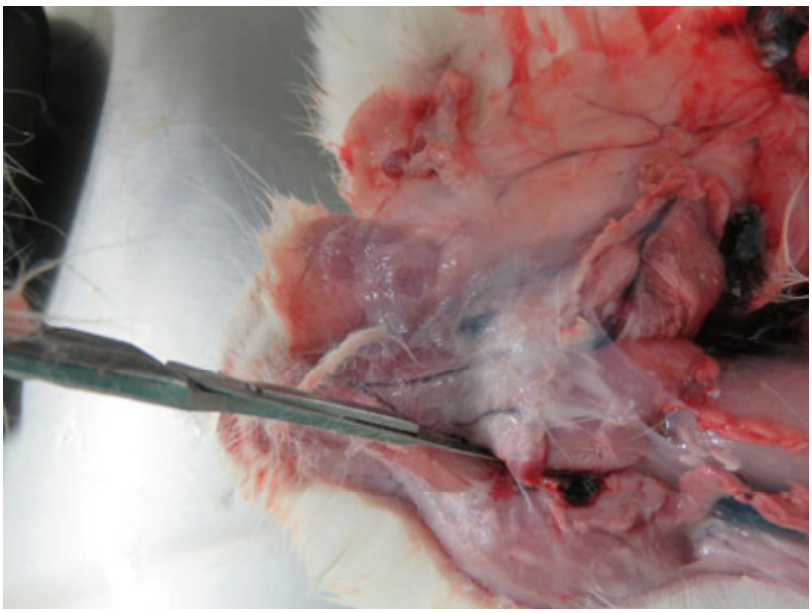

Рис. 14. Розріз м’язів з внутрішньої стороні нижньої щелепи

Рис. 15. Вилучення (евісцерація) органів грудної порожнини

Яремні вени оглядають, а тіла хребців пальпують для перевірки наявності асиметрії [9].

Після поздовжнього розрізу по всій довжині оцінюють вміст, слизову оболонку, м’язи та конформацію (форму, будову) глотки, гортані та стравоходу. Мигдалики оглядають на предмет виявлення змін розміру та кольору [1].

При зовнішньому огляді трахеї і великих бронхів відмічають можливі вади розвитку, діаметр і зовнішній вигляд. Потім розрізають перстнеподібний хрящ і продовжують розріз каудально через кільця трахеї, відкриваючи трахею по всій довжині (рис. 16). Пінистий вміст вказує, як правило, на

набряк, тоді як наявність крові свідчить про аспірацію, крововиливи, запалення або виразки [4].

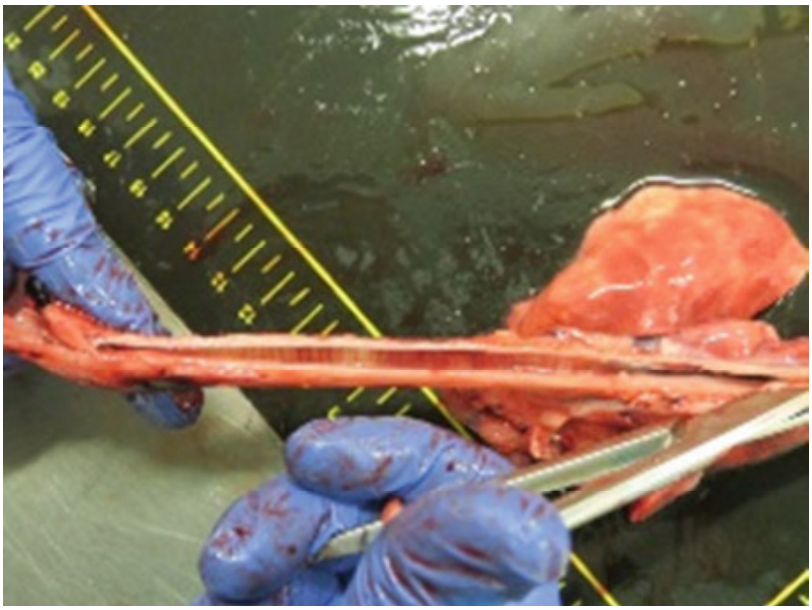

Рис. 16. Розтин кілець трахеї

2.5.1. Легені. Зовні оцінюють вагу, розмір і ступінь спадання (колапсу) легень (краще видно по краях) і обережно пальпують. Важливо зафіксувати місця виявлених змін. Розріз трахеї продовжують по великих бронхах, оцінюють ступінь однорідності і колір вмісту. Легеневі артерії оглядають на предмет виявлення емболії та паразитів, а також оглядають трахеобронхіальні ганглії. Після цього здійснюють поперечний розріз легені та оцінюють конформацію, колір та вміст [10].

2.5.2. Серце. При дослідженні серця визначають анатомічні зміни, вагу та розмір, форму, колір, наявність розривів або спайок. Оцінюють жир у вінцевій борозні, що дає певну інформацію про годівлю тварини.

Серце відокремлюють від легень шляхом розрізу поблизу великих судин, якомога далі від їх початку (рис. 17). Потім його розтинають для огляду перикарду, міокарду та ендокарду. Поперечний розріз (відсікання) робиться на верхівці на необхідній і достатній відстані, щоб відкрити дві порожнини шлуночків знизу (рис. 18), а потім вимірюють товщину стінки кожного шлуночка [14, 17].

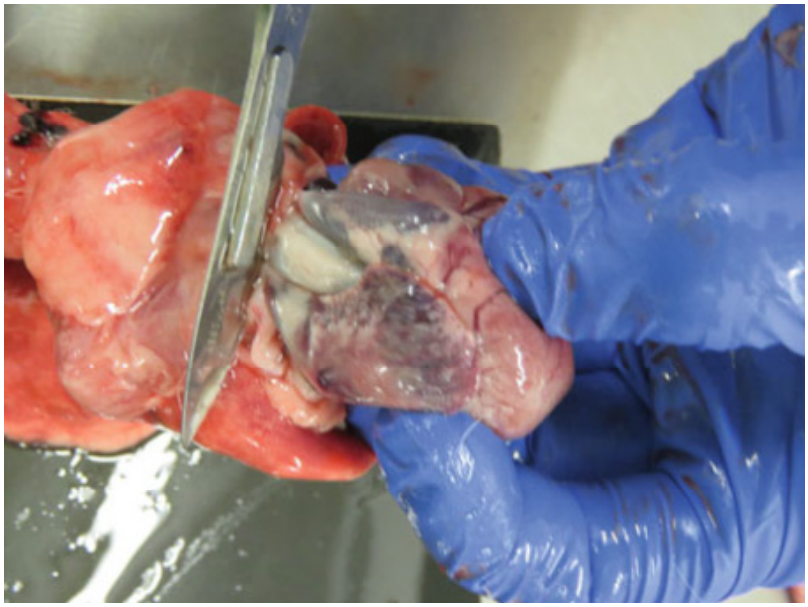

Рис. 17. Відокремлення серця від легень шляхом поперечного розрізу біля його основи

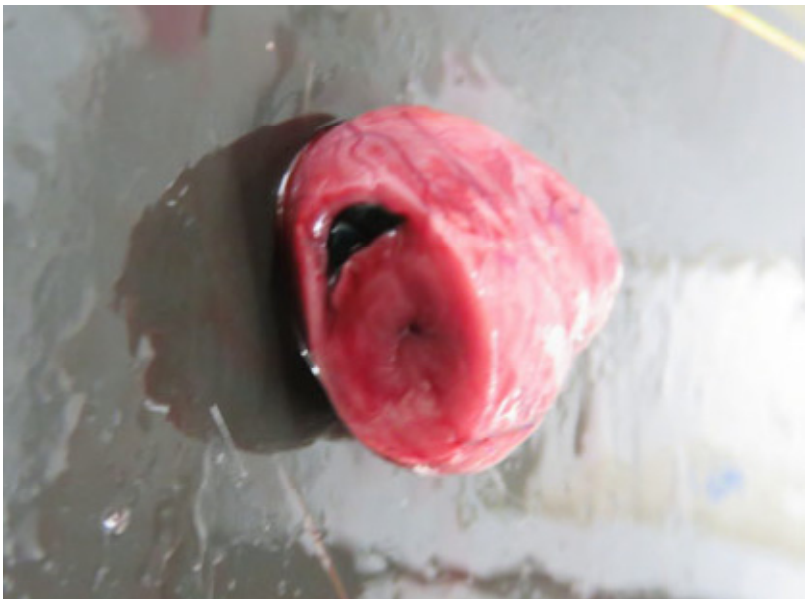

Рис. 18. Вигляд двох шлуночків серця після поперечного розрізу (відсікання) його верхівки

Далі ліву частину серця тримають лівою рукою, а правий шлуночок розрізають паралельно міжшлуночковій перегородці до виходу в порожнисту вену, перетинаючи атріовентрикулярний отвір і розсікаючи всю м’язову стінку (рис. 19). Легеневі артерії слід розтинати в місці їх початку, відкриваючи відповідні клапани [14, 21].

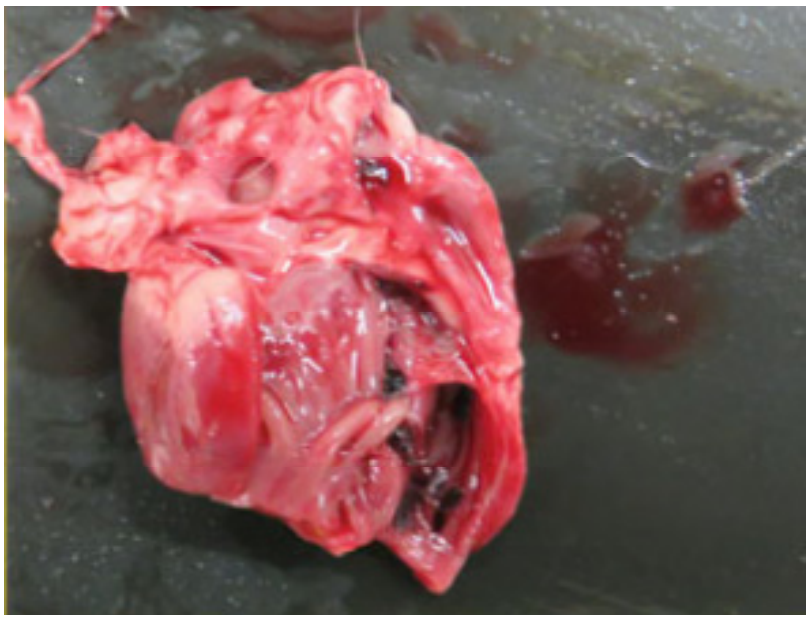

Рис. 19. Розрізаний правий шлуночок серця

Для відкриття лівої частини серця орган розміщують праворуч від дослідника, а лівий шлуночок розрізають паралельно міжшлуночковій перегородці, виходячи в аорту. Розрізають всю товщу м’язової стінки (рис. 20). Після відкриття порожнини шлуночків промивають для видалення згустків крові, а також оглядають стінки та клапанні поверхні ендокарду [14, 21].

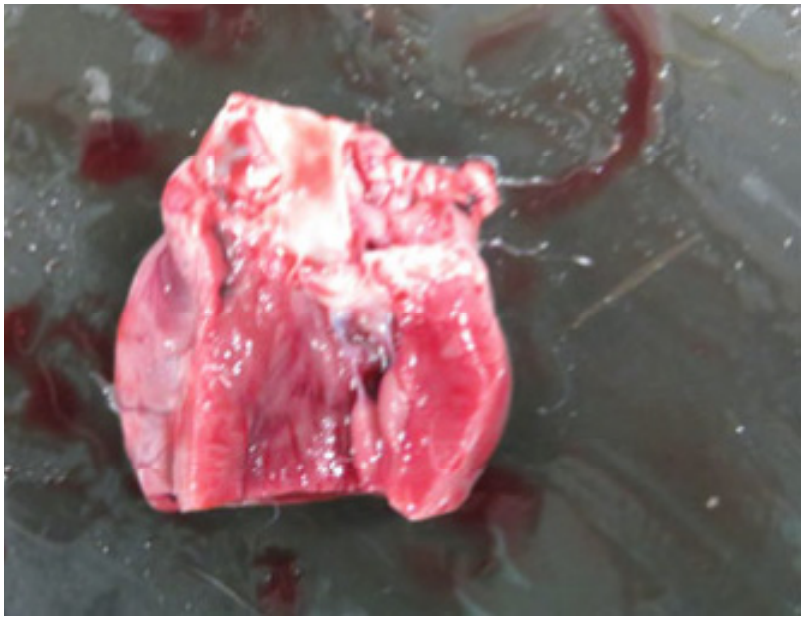

Рис. 20. Розрізаний лівий шлуночок серця

Трупне задубіння починається раніше в міокарді, ніж у скелетних м’язах, і досягає максимального розвитку в лівому шлуночку. Через це вигнання крові з нього має бути повним. Задубіння у правому шлуночку менш виражене, а його спорожнення звичайно неповне. Тому у кролів нормальним є виражене згортання крові в правому шлуночку без ознак

посмертного його скорочення. Слід також зазначити, що правий атріовентрикулярний клапан у кролів є двостулковим [21].

2.6. Вилучення (евісцерація) та дослідження органів черевної порожнини. При вилученні органів слід оглянути судинні шляхи, оцінити наявність і розмір тромбів, судинно-нервові шляхи і жирову клітковину. Вилучення органів слід проводити у певній послідовності, оцінюючи при цьому їх вагу, розмір, форму, консистенцію, колір, поверхню розрізу, наявність уражень та їх розподіл, а у випадку трубчастих органів – їх діаметр, стінку (включаючи м'язовий шар і серозну оболонку) та вміст. Після вилучення всіх органів слід провести пальпацію тіл хребців, а також оглянути черевну аорту та клубові лімфатичні вузли [2, 14].

2.6.1. Печінка та жовчний міхур. Після розтину великого і малого сальника витягують печінку, розрізаючи місця прикріплення зв'язок, що з'єднують її з органами черевної порожнини (рис. 21).

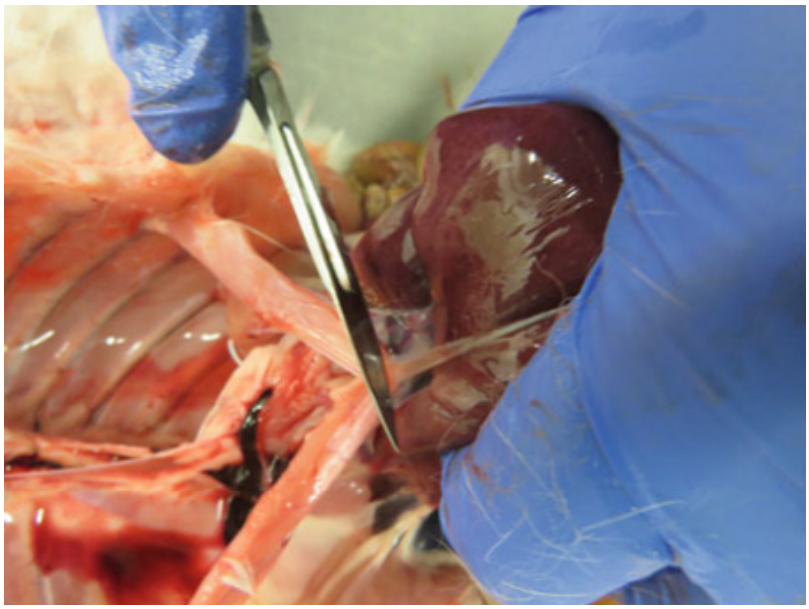

Рис. 21. Вилучення печінки з черевної порожнини

Дослідження печінки повинно включати, крім перерахованих вище параметрів, оцінку форми часток і країв, поверхні розрізу та воріт. Поперечні розрізи роблять по всій поверхні печінки (рис. 22), при цьому на поверхнях розрізу визначають колір, зовнішній вигляд, наявність рідини та можливу наявність порожнин або паразитарних шляхів. Дали розтинають великі жовчні протоки, досліджують жовчний міхур і магістральні судини. При дослідженні печіночних воріт оцінюють портальну вену, а також печінковий жовчний протік та печінкові лімфатичні вузли. Анатомічна структура та об'єм жовчного міхура залежать від вмісту. Внутрішнє обстеження міхура виконується після розрізу від жовчної протоки до дна сліпого мішка [12, 22].

Рис. 22. Поперечний розріз печінки

2.6.2. Селезінка. Селезінку вилучають шляхом розрізу вздовж воріт, сполучної тканини, жирової клітковини та шлунково-селезінкової зв'язки (рис. 23). На додаток до інших параметрів розмір селезінки може надати важливу інформацію для встановлення нозологічного діагнозу. Спленомегалія часто пов'язана з гіперемією, застійними явищами або запальними станами. Для оцінки макроскопічного розподілу білої та червоної пульпи слід пальпаторно перевірити консистенцію та зробити кілька поперечних розрізів селезінки [23].

Рис. 23 Вилучення селезінки для дослідження

2.6.3 Шлунок і кишечник. Шлунок і кишечник вилучають розрізом на рівні прямої кишки, видаляючи в ростральному напрямку весь травний тракт до кардії (рис. 24). Травну трубку слід відкривати лише на завершальній стадії розтину, щоб уникнути фекального забруднення інструментів та інших тканин.

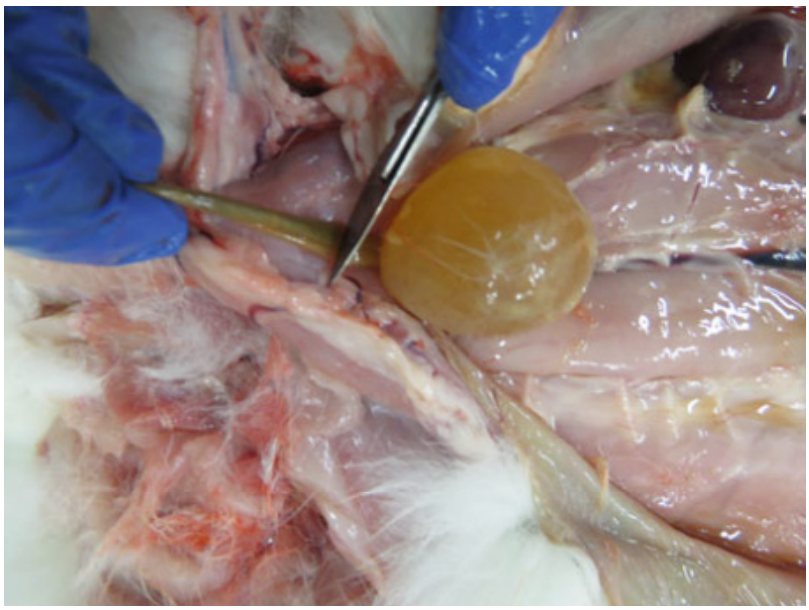

Рис. 24. Розріз (відсікання) прямої кишки

Підшлункова залоза у кролів представляє собою нечітку сукупність часточок, що прилягають до дванадцятипалої кишки, і її також слід дослідити (оцінити). Шлунково-кишковий тракт у кролів великий і відносно складний, тому його розтин та огляд повинні бути методично послідовними та враховувати анатомічні особливості виду (рис. 25) [12, 22].

Рис. 25. Вилучений шлунок і кишечник

Шлунок має тонкі стінки, і зазвичай містить близько 15,0 % їжі, присутньої в травному тракті. Тонка кишка становить близько 12,0 % від загального об’єму шлунково-кишкового тракту. Жовчна і підшлункова протоки мають окремі отвори у дванадцятипалій кишці. Кінцева частина клубової кишки зазвичай потовщується та утворює сферичну структуру – мішкоподібне утворення (sacculus rotundus). Сліпа кишка зазвичай містить близько 40,0 %

шлунково-кишкового вмісту та має апендикс на дистальному кінці (рис. 26). Товсту кишку слід також дослідити в усіх її основних сегментах, від краніальної до дистальної частини [8, 16]. При оцінці цих органів слід враховувати їх форму, просвіт і розмір стінок (колір, товщину, наявність виразок).

Рис. 26. Зовнішній вигляд сліпої кишки

Після розтину шлунку, яке слід робити по великій кривизні (рис. 27), починаючи від кардії, і продовжуючи розріз через брижовий край кишки, необхідно оцінити та зафіксувати (записати) характер вмісту. Оцінку калу здійснюють для виявлення запалення, проблем з лікуванням (неефективність або побічні реакції) та інших хвороб [16, 22].

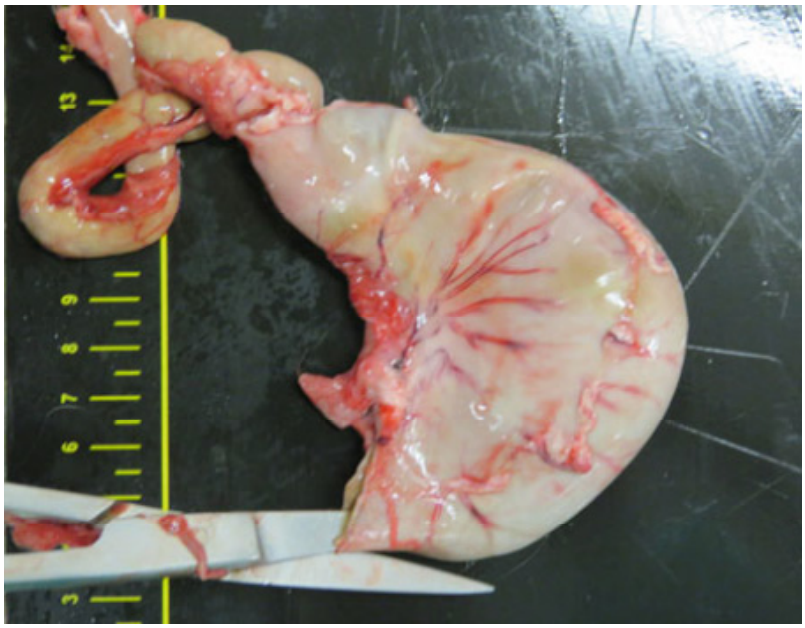

Рис. 27 Розтин шлунка по великій кривизні

Особливу увагу слід приділити дослідженню лімфоїдної тканини асоційованої з кишечником (GALT), що розташована у власній пластинці та підслизовій основі кишкової стінки та становить близько 50,0 % загальної маси лімфоїдної тканини кроля. Вона включає пейєрові бляшки в клубовій кишці, лімфоїдну тканину круглого мішечка, сліпу мигдалину (на стінці проксимального відділу сліпої кишки) і апендикс сліпої кишки. Її реактивність вказує на запальні процеси у травному тракті [16, 22, 23].

2.6.4. Сечовидільна система та надниркові залози. Надниркові залози, розташовані краніальніше від нирок, необхідно оглянути, видалити, а потім розрізати поздовжньо (рис. 28). Слід оцінити їх розмір, колір, консистенцію та поверхню розрізу, відзначаючи будь-які зміни [5].

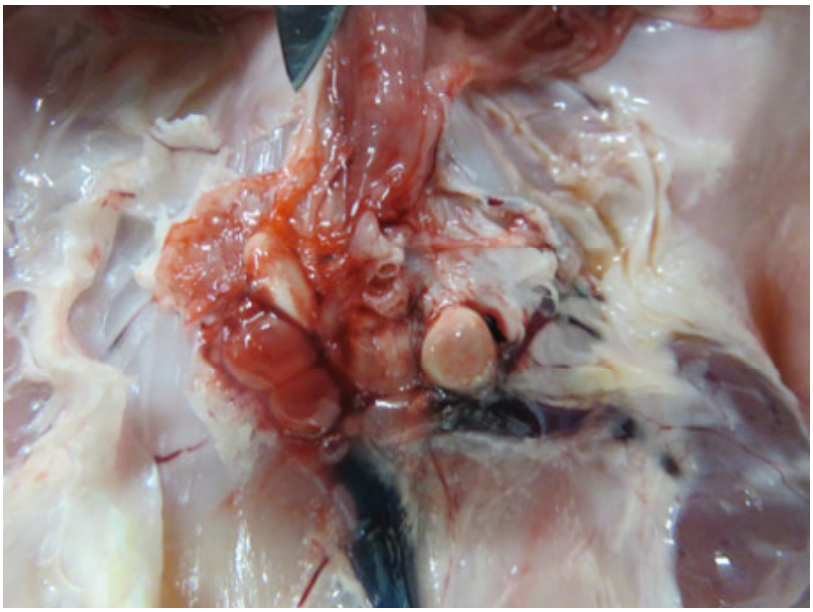

Рис. 28. Зовнішній вигляд надниркових залоз

Нирки оглядають до вилучення, оцінюють їх розмір, який приблизно відповідає розміру трьох хребців кроля. Потім їх обережно відокремлюють від підочеревинної смужки разом із сечоводами та, якщо можливо, видаляють одним блоком, включаючи сечовий міхур, після розтину шийки сечового міхура (рис. 29). Далі, перш ніж відокремити сечоводи від нирки, їх необхідно пропальпувати по усій довжині, щоб виявити можливі перешкоди або конкременти. Після цього визначають їх діаметр, оцінюють вміст і оглядають поверхню слизової оболонки [5, 6].

Нирки оглядають, визначають їх форму, розмір, масу, консистенцію та відділяють капсулу (зручніше за допомогою пінцета), після чого оцінюють стан кортикальної (зовнішньої) поверхні. Потім її розрізають уздовж великої осі до ниркової миски (рис. 30) і оцінюють співвідношення кори та мозкової речовини, яке повинно складати 1:2 або 1:3, а також стан ниркової миски (рис. 31) [13].

Оглядаючи сечовий міхур, визначають ступінь наповнення, об’єм і зовнішній вигляд. Потім орган розсікають від шийки до дна сліпого мішка та

слизової оболонки та оглядають вміст. У кролів сеча зазвичай буває від жовтого до помаранчевого кольору, каламутна і містить осад. Гіперпігментована сеча не обов'язково пов'язана з патологією, і її слід відрізняти від гематурії, спричиненої, наприклад, пухлинами, поліпами або запаленнями [8].

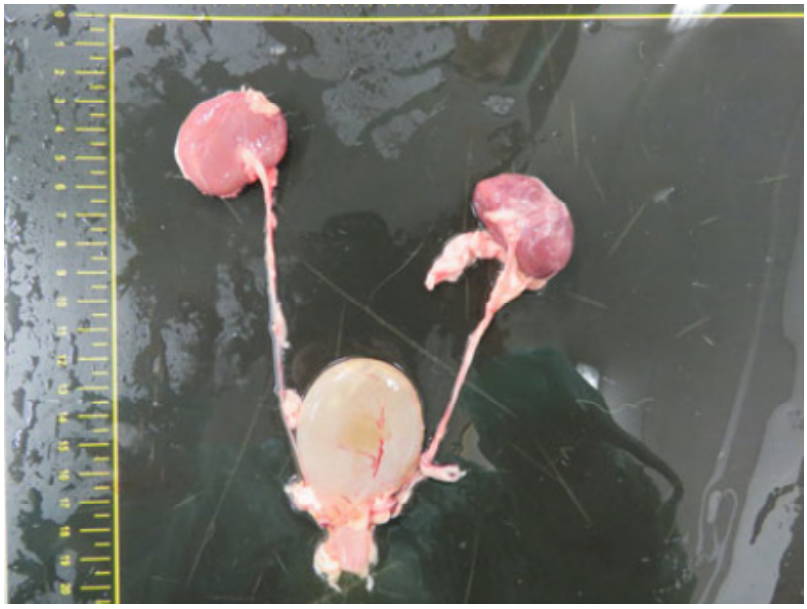

Рис. 29. Нирки, сечоводи та сечовий міхур вилучені одним блоком

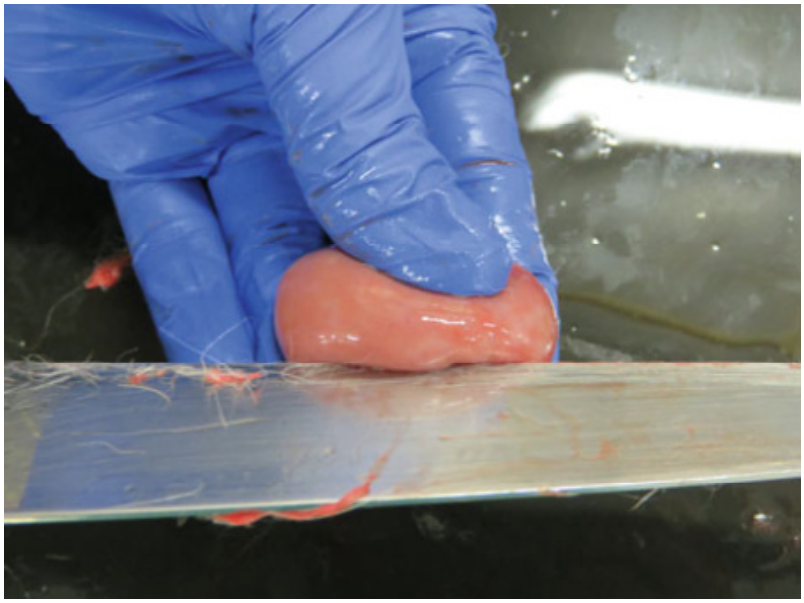

Рис. 30. Поздовжній розріз нирки

Рис. 31. Розсічена нирка

2.6.5. Статевий апарат. У самок яєчники і матку відсікають і видаляють блоком. У кролиць матка з двома матковими рогами і двома шийками. Її слід розсікти по великій кривизні, оголюючи слизову оболонку та оглянути її вміст. Далі слід оглянути яєчники по найбільшому діаметру. У самців статевий член, сім'яники та їх придатки спочатку оглядають зовні, а потім, після розрізу, зсередини та оцінюють однорідність поверхні розрізу, колір та вміст [12].

2.7. Розтин черепної порожнини, огляд головного мозку та очного яблука. Черепну порожнину не завжди розкривають, за винятком випадків попередньо наявної або підозрюваної нервової симптоматики. Для проведення розтину видаляють шкіру і найбільші м'язи з голови, а потім виконують поперечний розріз черепа над лобовою кісткою, каудальніше виличного відростка. Далі виконують два сагітальні розрізи, медіальніше потиличних виростків. Останній поперечний розріз здійснюють у потиличній кістці, над великим отвором. Далі видаляють купол черепа, оголюють мозок та видаляють залишки твердої мозкової оболонки. Голову нахиляють у бік та видаляють мозок шляхом обережного витягування, перерізаючи нюхові цибулини, внутрішні сонні артерії та черепні нерви [3].

Далі оцінюють об'єм, колір, консистенцію, вагу та зовнішній вигляд мозку та звивин. Потім мозок негайно занурюють у 10,0 %-вий формаліновий нейтральний буфер і розрізають лише після його фіксації [16, 19, 20].

Очні яблука видаляють шляхом розрізання тканини навколо орбіти. Потім виконують глибокий розріз всередині орбіти, максимально близько до кістки, з помірним натягом, щоб витягнути очне яблуко. Зоровий нерв перерізається і вміст очної впадини видаляється єдиним блоком. Око слід також негайно зафіксувати, а оскільки розкладання відбувається надзвичайно швидко, його слід видалити на початку розтину [9].

2.8. Відкриття та дослідження хребетного каналу, кісток, суглобів і кісткового мозку.

2.8.1. Спинномозковий канал. Щоб відкрити спинномозковий канал, труп кроля розміщають у позі сфінкса, повністю знімають шкіру, видаляють всі м'язові маси, що прилягають до хребта. У кожному хребці, який треба розкрити, роблять два поздовжні розрізи паралельно один одному, які повинні досягати тіл хребців, щоб видалити остистий відросток і частину дуги. Після того, як спинний мозок буде оголений, необхідно виконати розріз твердої оболонки, далі спинномозкові нерви розрізають в місці їх входу у міжхребцеві отвори та спинний мозок обережно видаляється [3].

2.8.2. Суглоби та кістковий мозок. Під час розтину слід розкрити принаймні п'ять суглобів: правий тазостегновий суглоб, лівий і правий колінні суглоби, праве плечовий та атланто-потиличний суглоб. Суглобову рідину оцінюють за кольором, в'язкістю та об'ємом, а суглобові поверхні – за зовнішнім виглядом, цілісністю, зміню кольору та наявністю суглобових мишей. Дослідження кісткового мозку проводиться шляхом розрізання стегнової або іншої довгої кістки в проксимальній частині, видалення кісткового мозку з зламаної кістки та збору його в скляний посуд або виготовлення мазків-відбитків на предметному склі [7].

3. ВІДБІР МАТЕРІАЛУ ДЛЯ ПАТОГІСТОЛОГІЧНОГО ДОСЛІДЖЕННЯ

Усі органи з макроскопічними змінами повинні бути зібрані для патогістологічного дослідження. Під час відбору необхідно враховувати топографію кожного органу та його анатомічні частини (компоненти). Слід також проявляти уважність при відборі ураженої ділянки та її перехідної зони із нормальною тканиною, тому що ці ділянки є найбільш інформативними (цінними) при здійсненні патогістологічної діагностики. Якщо жодних помітних макроскопічних змін не спостерігається, слід відібрати фрагменти легень, серця, печінки, кишечника та нирок [9, 17]. Шматочки (фрагменти) органів слід зафіксувати у 10,0 %-му формаліновому нейтральному буфері в об'ємі, що в десять разів перевищує об'єм відібраних зразків [9, 19, 20].

4. ДОКУМЕНТУВАННЯ ПАТОЛОГОАНАТОМІЧНОГО РОЗТИНУ

Патологоанатомічний розтин закінчують складанням «Протоколу патологоанатомічного розтину трупу», який є основним документом лікаря ветеринарної медицини про причину смерті (загибелі) тварини і має бути написаний у теперішньому часі. Крім того, він є юридичним документом, який, в ряді випадків, розглядається в органах слідства та судах при з'ясуванні обставин і причин загибелі тварини. Протокол повинен об'єктивно і повно відображати виявлені патологічні зміни при розтині трупу, висвітлювати результати проведених додаткових лабораторних досліджень і мати логічні висновки про причини смерті тварини. Протокол пишуть просто,

ясно, прямо і лаконічно. Він повинен містити опис уражень і, якщо можливо, їх інтерпретацію та завершуватися імовірним діагнозом.

Протокол повинен мати логічний порядок, який зазвичай збігається з порядком розтину трупа. Після ідентифікації тварини та анамнезу надають опис стану і положення тіла. За цим наводять дані про зовнішній габітус, внутрішній габітус і макроскопічний діагноз. Обов'язково вказують інформацію про матеріал відібраний для проведення додаткових лабораторних досліджень згідно чинних в Україні нормативних вимог [19].

Опис виявлених уражень повинен включати їх ідентифікацію та місце розташування, форму, розподіл, розмір, колір, консистенцію та текстуру, а також інші особливі (унікальні) характеристики. За винятком судово-медичних випадків, протокол не повинен включати непотрібну інформацію, таку як опис техніки або нормальні анатомічні особливості [10, 18]. При описанні результатів досліджень органів не можна вживати спеціальні терміни («запалена», «гіперемійована» і та інше), або писати: «в нормі», «без змін». Крім того, записи в протоколі слід вести з використанням простих і зрозумілих виразів, за можливості уникаючи латинських термінів. Опис патологоанатомічних змін вимагає точності, чіткості і стислості. Протокол складається фахівцем ветеринарної медицини, який проводив розтин та підписується ним та особами, які були присутні при розтині.

5. ЗАКЛЮЧЕННЯ

Патологоанатомічний розтин трупів кролів має високу діагностичну цінність (ефективність) та є у певній мірі науковим дослідженням. Його необхідно проводити систематично, ретельно, за стандартним протоколом, щоб на підставі отриманих результатів можна було зробити максимально правильні висновки. У кролів розтин трупа має деякі особливості пов'язані з анатомічними особливостями виду. Правильні маніпуляції з органами та зразками також мають вирішальне значення для постановки правильного остаточного діагнозу. Дотримання правил безпеки під час проведення розтину має велике значення не тільки для запобігання поширення інфекційних хвороб кролів, але й для запобігання зараження лікаря ветеринарної медицини, що проводить розтин.

СПИСОК ВИКОРИСТАНИХ ДЖЕРЕЛ

1. Aluja, A. S., & Casas, F. C. (2002). *Técnicas de Necrópsia en Animales Domésticos*, *2nd edn. Editorial el manual Moderno*. Santa Fé de Bogotá. ISBN 9789684269385.

2. Alves, A., Pires, I., Gama, A., & Prada, J. (2016). Técnica de necrópsia em mamíferos. In: Payan-Carreira. R., Pires, M. A. (Eds.), *Descrição anatomopatológica em medicina veterinária* (pp. 19–39). UTAD, Vila Real.

3. Cantile, C., & Youssef. S. (2016). The nervous system. In: Maxie, M. G. (Eds.), *Jubb, Kennedy and Palmer's pathology of domestic animals*, *vol 1, 6th edn*. (pp. 250–406). W.B. Saunders, St. Louis, MO. ISBN 9780702053177. https://doi.org/10.1016/B978-0-7020-5317-7.00004-7.

4. Caswell, J. L., & Williams, K. J. (2016). Respiratory system. In: Maxie, M.G. (Eds.), *Jubb, Kennedy and Palmer's pathology of domestic animals*, *vol 2, 6th edn.* (pp. 465–591). W.B. Saunders, St. Louis, MO. ISBN 9780702053184. https://doi.org/10.1016/B978-0-7020-5318-4.00011-5.

5. Cianciolo, R. E., & Mohr, F. C. (2016). Urinary system. In: Maxie, M. G. (Eds.), *Jubb, Kennedy and Palmer's pathology of domestic animals*, *vol 2, 6th edn.* (pp. 376–464). W.B. Saunders, St. Louis, MO. ISBN 9780702053184. https://doi.org/10.1016/B978-0-7020-5318-4.00010-3.

6. Fiette, L., & Slaoui, M. (2011). Necropsy and sampling procedures in rodents. *Methods Mol Biol 691,* 39–67. https://doi.org/10.1007/978-1-60761-849-2_3.

7. Fiette, L., Slaoui, M., & Bauchet, A.L. (2017). Procedures of necropsy and tissue sampling. *Methods Mol Biol 1641*, 71–100. https://doi.org/10.1007/978-1-4939-7172-5_3.

8. Keeble, E. K., & Meredith, A. L. (2006). *Self-assessment colour review of rabbit medicine and surgery, 1st edn*. CRC Press, London. ISBN 9780367853969. https://doi.org/10.1201/9780367853969.

9. King, J. M., Dodd, D. C., Roth, L., & Newson, M. E. (2013). *The necropsy book: a guide for veterinary students, residents, clinicians, pathologists, and biological researchers, 7th edn*. College of Veterinary Medicine, Cornell University, New York.

10. Küker, S., Faverjon, C., Furrer, L., Berezowski, J., Posthaus, H., Rinaldi, F., & Vial, F. (2018). The value of necropsy reports for animal health surveillance. *BMC Vet Res 14,* 191. https://doi.org/10.1186/ s12917-018-1505-1.

11. Maxie, M. G, & Miller, M. A. (2016). Introduction to the diagnostic process. In: Maxie, M.G. (Eds.), *Jubb, Kennedy and Palmer's pathology of domestic animals*, vol 1, 6th edn. (pp. 1–15). W.B. Saunders, St. Louis, MO. ISBN 9780702053177. https://doi.org/10.1016/B978-0-7020-5317-7.00001-1.

12. McDonough, S. P., & Southard, T. (eds) (2017). *Necropsy guide for dogs, cats, and small mammals*. Wiley, Iowa. ISBN 9781119115656. https://doi.org/10.1002/9781119317005.

13. Nietfeld, J. C. (2010). Field necropsy techniques and proper specimen submission for investigation of emerging infectious diseases of food animals. *Vet Clin North Am Food Anim Pract 26,* 1–13. https://doi.org/10.1016/j.cvfa.2009.10.005.

14. Oliveira, J. P., Alves, A., Pires, I., Gama, A., & Pinto-da-Costa, J.E. (2004). *Apontamentos de Tanatologia Veterinária-Carnivoros Domésticos* (pp. 1–59). UTAD, Vila Real.

15. Ortiz, A. G. (1989). *La necropsia em los mamíferos domésticos*. Interamericana McGraw-Hill, Madrid, Spain. ISBN 84-7605-414-9.

16. Percy, D. H., & Barthold, S. W. (2007). In: Percy, D. H., Barthold, S. W. (Eds.), *Rabbit, pathology of laboratory rodents and rabbits, 3rd edn*. (pp. 253–304). Blackwell Publishing, Oxford, UK. ISBN 9780813821016. https://doi.org/10.1002/9780470344613.

17. Petisca, J. L. N., & Montano, A. T. (1962). *A técnica de Necrópsia em Medicina Veterinária*. Livraria Luso-espanhola, Lisbon.

18. Pires, I (2016). A linguagem no relatório de necrópsia. In: Payan-Carreira, R, Pires, M. A. (Eds.), *Descrição anatomopatológica em medicina veterinária*. (pp. 77–93). UTAD, Vila Real.

19. Pishchanskyi, O. V., Harkavenko, T. O., Mezhenskyi, A. O. et al. (2019) *Metodychni rekomendatsii z orhanizatsii ta vidboru prob dlia diahnostychnykh doslidzhen na infektsiini khvoroby tvaryn ta ptytsi [Methodological recommendations for the organization and selection of samples for diagnostic studies on infectious diseases of animals and poultry]*. Kyiv: DNDILDVSE [in Ukrainian].

20. Prada, J., Pires, I. Necropsy and Sample Collection in Rabbits. In Simões, J., & Monteiro, J. M. (Eds.), *Veterinary Care of Farm Rabbits. A Complete Practice Guide to Rabbit Medicine and Production* (pp. 731-755). Springer Cham. https://doi.org/10.1007/978-3-031-44542-2

21. Robinson, W. F., & Robinson, N. A. (2016). Cardiovascular system. In: Maxie, M. G. (Eds.), *Jubb, Kennedy and Palmer's pathology of domestic animals, vol 3, 6th edn.* (pp. 1–101). W.B. Saunders, St. Louis, MO. ISBN 9780702053191. https://doi.org/10.1016/B978-0-7020-5319-1.00012-8.

22. Uzal, F. A., Plattner, B. L., & Hostetter, J. M. (2016). Alimentary system. In: Maxie, M. G. (Eds.), *Jubb, Kennedy and Palmer's pathology of domestic animals, vol 2, 6th edn.* (pp. 1–257). W.B. Saunders, St. Louis, MO. ISBN 9780702053184. https://doi.org/10.1016/B978-0-7020-5318-4.00007-3.

23. Valli, V. E. O., Kiuppel, M., & Bienzle, D. (2016). Hematopoietic system. In: Maxie, M. G. (Eds.), *Jubb, Kennedy and Palmer's pathology of domestic animals, vol 3, 6th edn.* (pp. 102–268). W.B. Saunders, St. Louis, MO. ISBN 9780702053191. https://doi.org/10.1016/B978-0-7020-5319-1.00013-X.

МЕЖЕНСЬКИЙ Андрій Андрійович
аспірант лабораторії «Науково-дослідний навчальний центр діагностики хвороб тварин» ІВМ НААН

МЕЖЕНСЬКА Наталія Анатоліївна
кандидат ветеринарних наук, доцент, старший науковий співробітник лабораторії «Науково-дослідний навчальний центр діагностики хвороб тварин» ІВМ НААН

КРИЦЯ Яна Петрівна
кандидат ветеринарних наук, доцент, завідувачка лабораторією «Науково-дослідний навчальний центр діагностики хвороб тварин» ІВМ НААН

МЕЖЕНСЬКИЙ Андрій Олександрович
доктор ветеринарних наук, старший науковий співробітник, доцент, заступник директора з наукової та міжнародної роботи ІВМ НААН

НИЧИК Сергій Анатолійович
доктор ветеринарних наук, професор, член-кореспондент НААН, директор ІВМ НААН

МЕТОДИЧНІ РЕКОМЕНДАЦІЇ ЩОДО ПАТОЛОГОАНАТОМІЧНОГО РОЗТИНУ ТРУПІВ КРОЛІВ ТА ВІДБОРУ МАТЕРІАЛУ ДЛЯ ПАТОГІСТОЛОГІЧНОГО ДОСЛІДЖЕННЯ

В авторській редакції

Підписано до друку 09.09.25 Формат 60х84\16
Ум. друк. арк. 1,9
Наклад 100 прим. Зам. № 250572

Віддруковано у редакційно-видавничому відділі НУБіП України
вул. Героїв Оборони, 15, Київ, 03041
тел.: 527-81-55